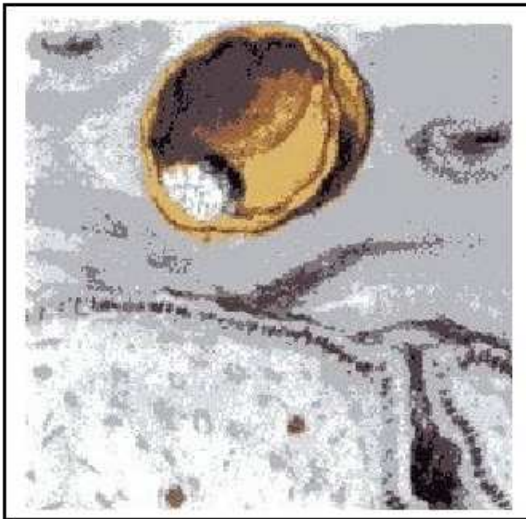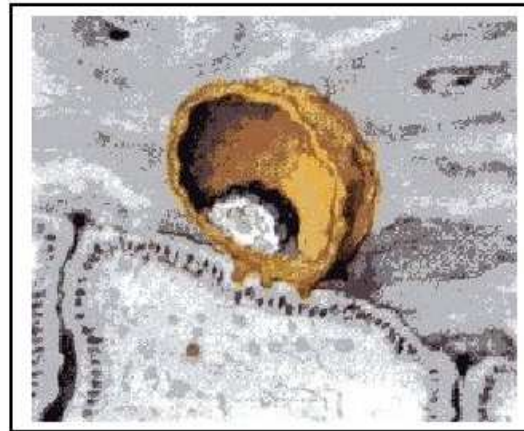

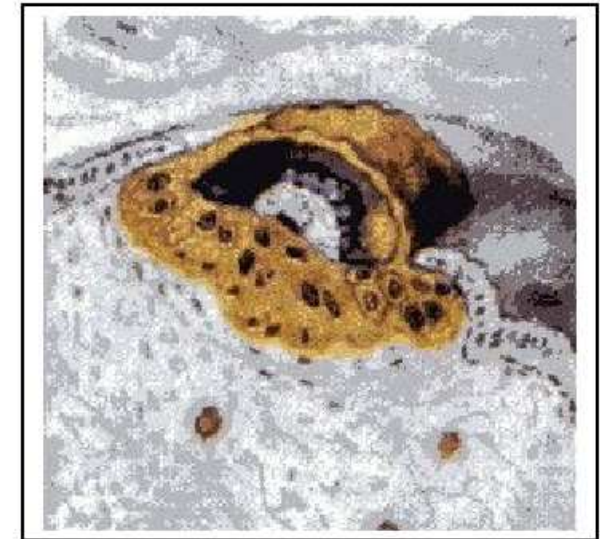
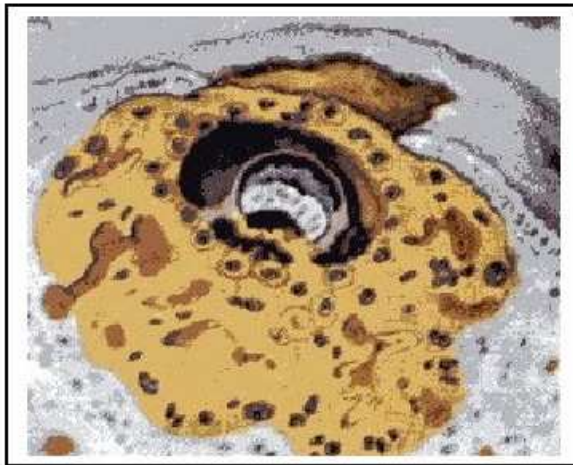Blastocyste met trofoblasteschaal (geel) celmassa (wit)



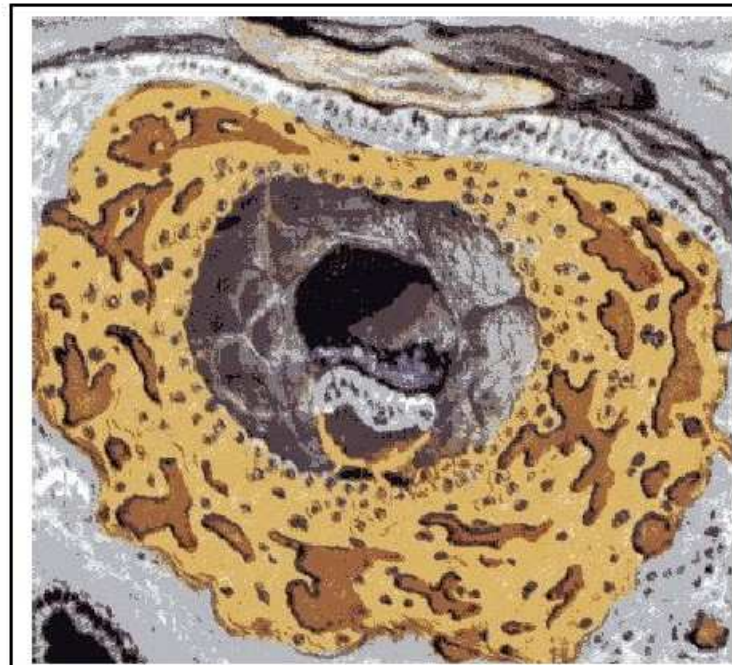Indringen van de blastocyste in het baarmoederslijmvlies



7 dagen oude, half ingenesteld ei. De trofoblast aan de embryonale pool van de blastocyste is in de cytotrofoblast en de syncytiotrofoblast gedifferentieerd.



9 dagen oude eicel



11 dagen oud, volledig ingenesteld ei. Het baarmoederslijmvlies is opnieuw helemaal toegegroeid. In de trofoblast hebben zich bloedvaten gevormd.